

# Scalp Block: Técnicas e Aplicações

Dr Supriya Dsouza<sup>1†</sup>, Dr Darreul Sewell<sup>2</sup>

<sup>1</sup>Clinical Fellow em Neuroanestesiologia, The National Hospital for Neurology and Neurosurgery, Londres, Reino Unido

<sup>2</sup>Consultor, The National Hospital for Neurology and Neurosurgery, Londres, Reino Unido

Editado por: Dr. Su Cheen Ng, Consultor Anestesista, Beacon Hospital, Dublin, Irlanda; Dra. Clara Poon, Consultora Anestesista, Queen Mary Hospital, Hong Kong

† E-mail do autor correspondente: [supriyalynnettedsouza@yahoo.com](mailto:supriyalynnettedsouza@yahoo.com)

Publicado em 13 de setembro de 2022



## PONTOS-CHAVE

- O bloqueio do couro cabeludo pode ser usado para fins cirúrgicos e de controle da dor.
- Ramos do trigêmeo e os nervos cervicais são bloqueados.
- O couro cabeludo é altamente vascular, portanto, a aspiração negativa é necessária antes de cada injeção para evitar a injeção intravascular.
- As complicações incluem danos diretos nos nervos e injeção nos vasos sanguíneos que acompanham de perto os nervos.

## INTRODUÇÃO

O couro cabeludo é o tecido mole que cobre a abóbada craniana, excluindo os ossos faciais. É feito de 5 camadas e tem um generoso suprimento nervoso vascular e sensorial. Bloquear esses nervos pode fornecer uma anestesia eficaz do couro cabeludo.

Um bloqueio do couro cabeludo é uma técnica anestésica regional que visa os nervos que inervam o couro cabeludo. O bloqueio do couro cabeludo é usado para procedimentos de cabeça e pescoço, em cirurgia (como neurocirurgia, cirurgia plástica) e no tratamento da dor aguda e crônica.

Na neurocirurgia, a suplementação de anestesia geral com bloqueio do couro cabeludo pode atenuar a resposta dolorosa à aplicação de PIN e à incisão do couro cabeludo e pode reduzir as necessidades de opioides, promovendo o surgimento precoce para avaliação neurológica. Os avanços modernos na neurocirurgia, especialmente a craniotomia desperta, trouxeram um ressurgimento no uso desse bloqueio.

Esta revisão apresenta a anatomia, técnica, vantagens, indicações, contraindicações e complicações do bloqueio do couro cabeludo.

## INDICAÇÕES E CONTRA-INDICAÇÕES

Ver Tabelas 1 e 2 para indicações e contra-indicações, respectivamente.

## ANATOMIA

O couro cabeludo tem 5 camadas: pele, tecido conjuntivo, aponeurose e músculo, tecido areolar solto e periósteo.<sup>3</sup> Os nervos trigêmeo e espinhal do plexo cervical superficial fornecem inervação sensorial através de 6 nervos diferentes em cada lado do couro cabeludo (Tabela 3). Os ramos oftálmico, maxilar e mandibular do nervo trigêmeo suprem o couro cabeludo anterior, enquanto os nervos occipitais maior e menor suprem o couro cabeludo posterior atrás da orelha (Figura 1).

---

*Um teste online está disponível para educação médica continuada autodirigida (CME). Estima-se que demore 1 hora para ser concluído. Registre o tempo gasto e relate isso ao seu organismo de credenciamento se desejar reivindicar os pontos CME. Um certificado será concedido após a aprovação no teste. Consulte a política de acreditação [aqui](#).*

FAÇA O TESTE  
ONLINE

Procedime	Descrição
Neurocirurgia	<ul style="list-style-type: none"> <li>• Manejo perioperatório de craniotomia acordada para cirurgias próximas a áreas eloquentes, cirurgias de epilepsia, radiocirurgias estereotáxicas e estimulação cerebral profunda</li> <li>• Adjuvante com anestesia geral para craniotomias supratentorial ou infratentorial para analgesia perioperatória</li> </ul>
Outros procedimentos cirúrgicos	<ul style="list-style-type: none"> <li>• Outros procedimentos como colocação de derivação ventrículo-peritoneal frontal e colocação de reservatório de Ommaya</li> <li>• Os bloqueios supraorbitais e supratroclear são úteis para a cirurgia da testa inferior e da pálpebra superior (por exemplo, reparo de uma laceração, procedimentos cirúrgicos plásticos como excisão do nevo pigmentado do couro cabeludo anterior, tumor benigno com enxerto de pele ou excisão de cisto dermóide)</li> <li>• Pode ser combinado com um bloqueio nasal para fraturas nasais</li> </ul>
Procedimentos curtos no departamento de	<ul style="list-style-type: none"> <li>• Fechamento de lacerações do couro cabeludo, incluindo enxerto de pele, retalhos rotacionais e remoções de corpo estranho</li> <li>• Tratamento da Dor Crônica</li> <li>• Bloqueios do nervo occipital maiores usados para o tratamento de neuralgia occipital, enxaquecas, cefaleias em salvas e cefaleia cervicogênica</li> <li>• Uso relatado em alguns casos de cefaleia pós-punção lombar<sup>1</sup> e neuralgia trigeminal refratária</li> <li>• Esteroides como triancinolona ou metilprednisolona às vezes usados em combinação com os agentes anestésicos locais</li> <li>• Ramos do nervo oftálmico podem ser bloqueados para o manejo da enxaqueca</li> </ul>

Tabela 1. Indicações para o bloco do couro cabeludo

Parâmetro	Descrição
Absoluto	<ul style="list-style-type: none"> <li>• Alergia comprovada ou suspeita a anestésicos locais</li> </ul>
Relativo	<ul style="list-style-type: none"> <li>• Ausência de retalho ósseo por craniectomia</li> <li>• Infecções locais</li> <li>• Distúrbios hemorrágicos</li> </ul>

Tabela 2. Contraindicações para o bloqueio do couro cabeludo

Origem	Nervo	Área Fornecida
Ramo oftálmico do nervo craniano V	Nervo supraorbital Nervo supratroclear	Testa e couro cabeludo anterior
Ramo maxilar do nervo craniano V	zigomático-temporal	Testa e região temporal
Ramo mandibular do nervo craniano V	auriculotemporal	Áreas temporais, lábio inferior, face inferior, aurícula e couro cabeludo acima da aurícula
Ramo posterior de C2 Rami ventral de C2,C3	Nervo occipital maior Nervo occipital menor	Couro cabeludo posterior e pele sobre a aurícula Couro cabeludo na área lateral da cabeça posterior para a aurícula

Tabela 3. Nervos envolvidos no bloco do couro cabeludo e suas propriedades

O nervo frontal entra na órbita através do aspecto superomedial da fissura orbital superior e se divide em um nervo supraorbital lateral maior e um nervo supratroclear medial menor. Ambos os nervos suprem a testa e o couro cabeludo anterior. O nervo supraorbital viaja anteriormente acima da pálpebra superior do levantador e sai da órbita através do entalhe supraorbital lateral ao nervo supratroclear. O nervo supratroclear deixa a órbita entre o entalhe supraorbital e a tróclea, passando em uma direção superior sobre a testa.<sup>4</sup>

O nervo zigomático-temporal inerva uma pequena área da testa e da região temporal. Origina-se do ramo maxilar do nervo trigêmeo. Ele passa por um pequeno canal no osso zigomático e depois chega à fossa temporal, onde passa superiormente entre o osso e o músculo temporal.<sup>4</sup> Surge a meio caminho entre os nervos supraorbitário e auriculotemporal e passa pelo

músculo temporal para entrar na fáscia temporal.

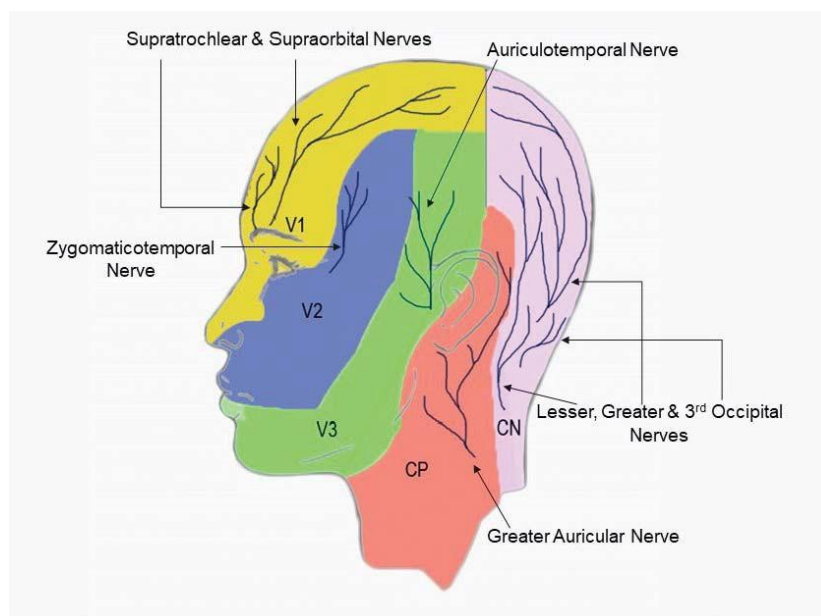


Figura 1. Dermatômos da cabeça e couro cabeludo . V1,V2,V3 indicam divisões do nervo trigêmeo; CP, plexo cervical; e CN, nervos espinhais cervicais.

O nervo auriculotemporal inerva as áreas temporais, lábio inferior, face inferior, aurícula e couro cabeludo acima da aurícula. Surge como 2 raízes da divisão posterior do ramo mandibular do nervo trigêmeo. Este nervo atravessa a raiz do processo zigomático do osso temporal e fica posterior à artéria temporal superficial.<sup>5</sup>

Os nervos occipitais são uma coleção de nervos que se originam dos nervos espinhais cervicais C2 e C3. Eles estão localizados nas regiões posterior do pescoço e couro cabeludo e estão interligados através de ramos comunicantes. O nervo occipital maior corre entre os músculos oblíquo capital inferior e semi-espinhal capital. Em seguida, perfura o músculo semiespinal capitis e corre ao lado da artéria occipital para inervar o couro cabeludo posterior e a pele sobre a aurícula. O nervo occipital menor corre superiormente em direção ao crânio ao longo da face posterior do músculo esternocleidomastóideo, perfurando a fáscia cervical profunda para emergir na face posterior do osso occipital.<sup>6</sup> Ascende ao longo da borda posterior do músculo esternocleidomastóideo inervando o couro cabeludo na área lateral da cabeça posterior à aurícula.

O bloqueio do couro cabeludo foi relatado para incluir um nervo adicional, o grande nervo auricular. É o maior dos ramos ascendentes do plexo cervical. Surge dos nervos C2 e C3, e seus ramos posteriores suprem a pele do processo mastoide e parte do dorso da aurícula. Pequenas contribuições do nervo auricular maior e do terceiro nervo occipital raramente invadem o campo cirúrgico. Enquanto os pontos de referência onde esses nervos saem do crânio estão bem definidos, a distribuição dermatomal exibe enorme variabilidade.

# TÉCNICA

## Equipamento

O equipamento necessário para um bloco de couro cabeludo inclui o seguinte: solução desinfetante tópica de clorexidina 2%, luvas estéreis, peças de gaze, agulha de calibre 25 para injeção, seringa de 20 mL e drogas de anestesia local (LA).

## Drogas Usadas

Agentes de LA de ação prolongada (0,25% de bupivacaína, 0,75% de ropivacaína ou 0,25% de levobupivacaína) são administrados com ou sem 5 µg/mL de epinefrina 1:200.000. A adição de epinefrina serve para causar vasoconstrição e limitar a absorção sistêmica de anestésico local em áreas intensamente vascularizadas, como o couro cabeludo. O volume de AL administrado em cada local de injeção pode variar de 2 a 5 mL.<sup>7</sup>

Aditivos para LA, como clonidina 2 µg/kg ou dexmedetomidina 1 µg/kg e também<sup>8</sup> foram descritos, embora tais usos não sejam licenciados em alguns países, como o Reino Unido.

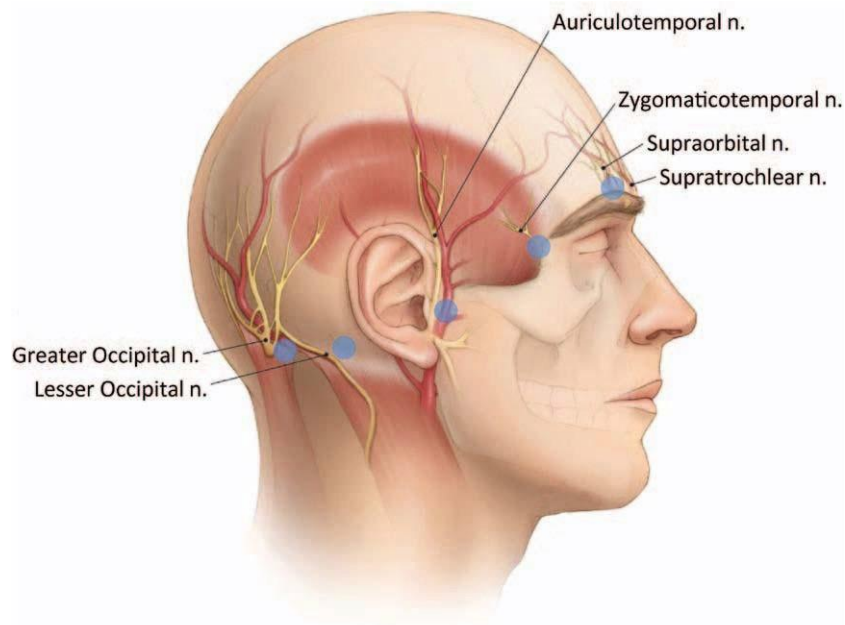


Figura 2. Pontos de injeção para nervos do bloco do couro cabeludo mostrados por pontos azuis. Fonte: Kemp et al.<sup>3</sup> sob a licença Creative Commons de atribuição 2.5, 2006.

## Técnica do Bloco<sup>7,9</sup>

Tome as seguintes precauções como medidas preliminares:

- A técnica do bloqueio deve ser explicada ao paciente e o consentimento informado obtido.
- Um procedimento de “parar antes de bloquear” ou “tempo limite” deve ser realizado para garantir o local correto e a lateralidade do bloco pretendido.
- Para pacientes cirúrgicos, esse bloqueio pode ser realizado após a indução como um complemento à anestesia geral ou no final da cirurgia para analgesia pós-operatória.
- Os locais de injeção devem ser desinfetados com clorexidina a 2%. Cuidados devem ser tomados para proteger os olhos durante esta etapa.

O paciente está deitado em decúbito dorsal sobre a mesa, enquanto o operador executante geralmente fica na extremidade da cabeça voltada para os pés. A sedação é recomendada durante a administração do bloqueio, pois pode ser dolorosa. O oxigênio pode ser fornecido por uma cânula nasal com sedação moderada e a capnometria deve ser usada. Uma combinação de propofol e/ou remifentanil ou dexmedetomidina pode ser usada para sedação. As doses de sedativos devem ser tituladas para atingir um escore de sedação de Ramsay de 2 a 3 para prevenir a hiper-sedação e hipoventilação, especialmente em pacientes idosos e aqueles com déficits neurológicos.

A maioria das injeções são injeções subcutâneas superficiais e devem produzir uma pápula na injeção. Massagem suave após a injeção com um pedaço de gaze ajuda na propagação de LA. A Figura 2 representa os locais de injeção, descritos abaixo.

### Nervo supraorbital

Este bloqueio é realizado com a cabeça do paciente voltada para a frente e os olhos fechados. O nervo supraorbital pode ser bloqueado à medida que sai pela órbita. O entalhe supraorbital é localizado por palpação e a agulha é introduzida perpendicularmente 1 cm medial ao entalhe. Cerca de 2 a 3 mL de AL são injetados apenas superficialmente ao periósteo.

### Nervo supratroclear

A posição para este bloco é semelhante ao bloco supraorbital. O nervo supratroclear corre paralelo ao nervo supraorbital cerca de 1 dedo de largura medial a ele acima da sobrancelha. Uma vez que o nervo supraorbital é bloqueado, a agulha é direcionada medialmente através do mesmo ponto de inserção e uma injeção subcutânea de 2 a 3 mL aqui bloqueará o nervo supratroclear (Figura 3).

### Nervo zygomaticotemporal

Este bloqueio é realizado com a cabeça do paciente virada para um lado para que o lado a ser bloqueado fique voltado para



cima. O nervo zigomático-temporal ramifica-se à medida que perfura a fáscia temporal, portanto, são necessárias injeções subcutâneas e profundas para bloquear esse nervo. A infiltração começa com 5 mL de AL na borda lateral da margem supraorbital e continua até o

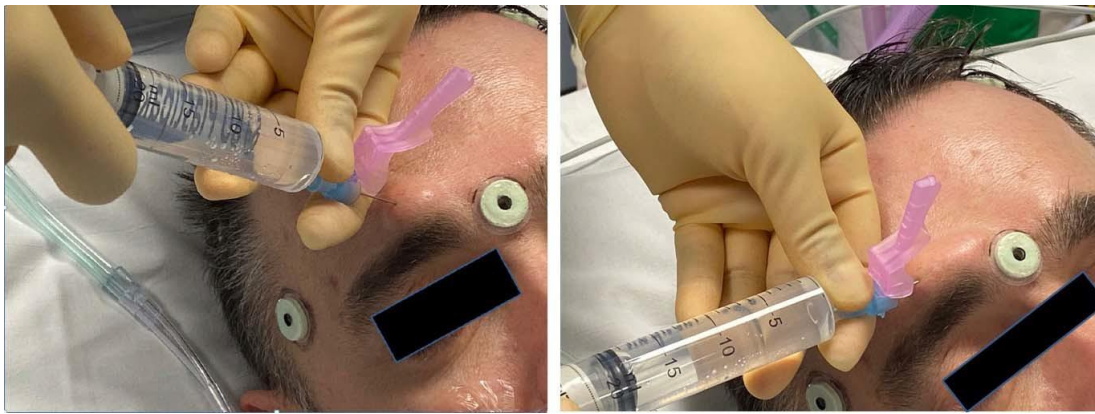


Figura 3. Técnica do bloqueio do nervo supraorbital (esquerda) e supratroclear (direita). O bloqueio supratroclear é uma extensão medial do bloqueio supraorbital.

aspecto distal do arco zigomático. O ponto de injeção está na borda mais externa da margem supraorbital (a porção côncava da borda orbital lateral). O ângulo da agulha deve ser de 90 graus até que o osso seja contatado, onde o operador pode depositar 1 a 2 mL de AL aqui como uma injeção profunda. A agulha é então redirecionada lateralmente para atingir o aspecto mais externo do arco zigomático, e outros 3 a 4 mL de AL são depositados ao longo desta trajetória (a margem supraorbital e o arco zigomático são marcados com linhas pontilhadas na Figura 4).

#### Nervo auriculotemporal

A posição para este bloco é semelhante ao bloco zigomático-temporal. Este nervo pode ser bloqueado pela injeção de aproximadamente 3 ml de AL 1 a 1,5 cm anterior à orelha no nível do tragus acima do nível da articulação temporomandibular (Figura 5). A artéria temporal superficial deve ser palpada para evitar injeção intra-arterial. Aspiração negativa é uma obrigação para este bloco. A injeção é superficial e subcutânea, pois uma injeção no plano profundo pode causar um bloqueio do nervo facial.

#### Nervo occipital maior

Este bloqueio pode ser realizado virando a cabeça para o lado ou com o paciente sentado. O nervo occipital maior pode ser bloqueado infiltrando-se no AE por via subcutânea a meio caminho entre a protuberância occipital e o processo mastoideo, 2,5 cm lateral à linha mediana nugal (Figura 6). O melhor ponto de referência é palpar a artéria occipital (encontrada cerca de 3 a 4 cm lateral ao

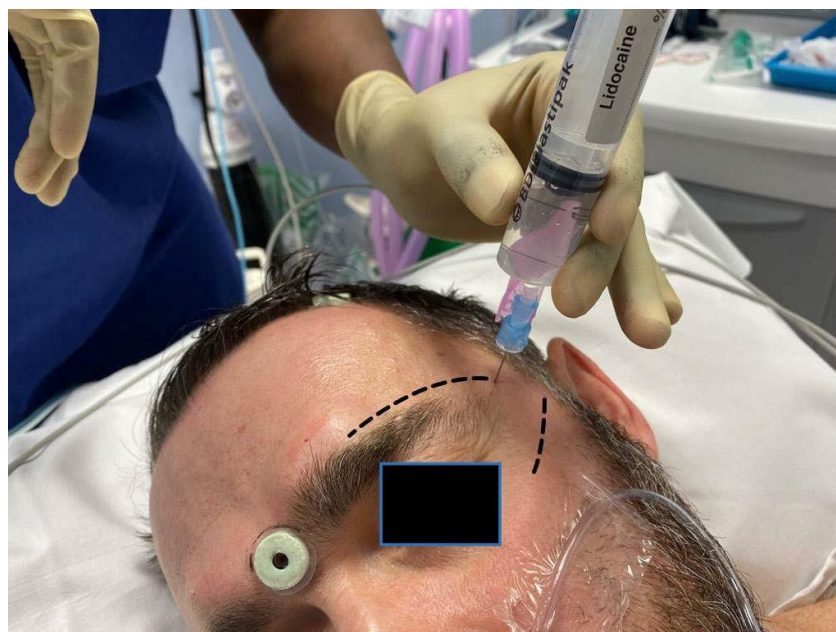

Figura 4. Técnica do bloqueio zigomático-temporal. As linhas pontilhadas mostram a margem supraorbital e o arco zigomático.

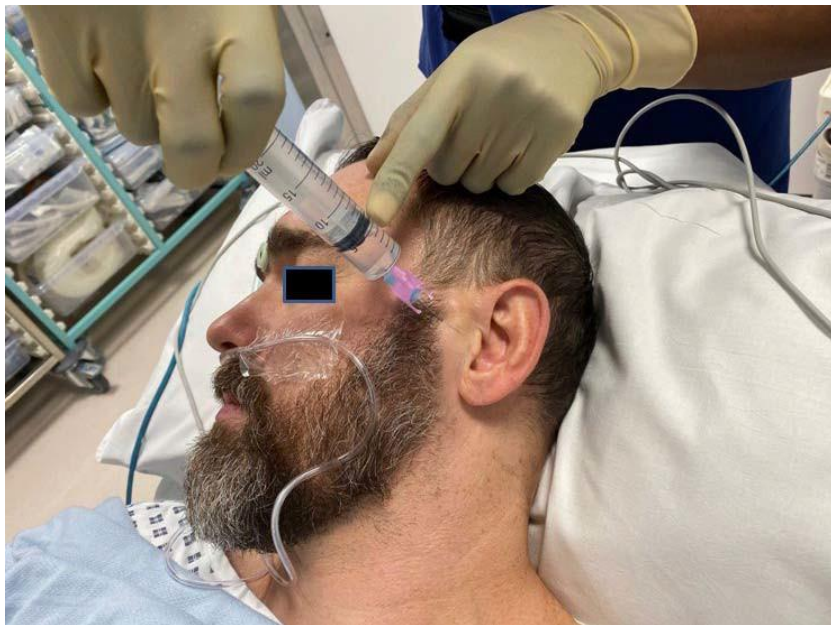


Figura 5. Técnica do bloqueio auriculotemporal.

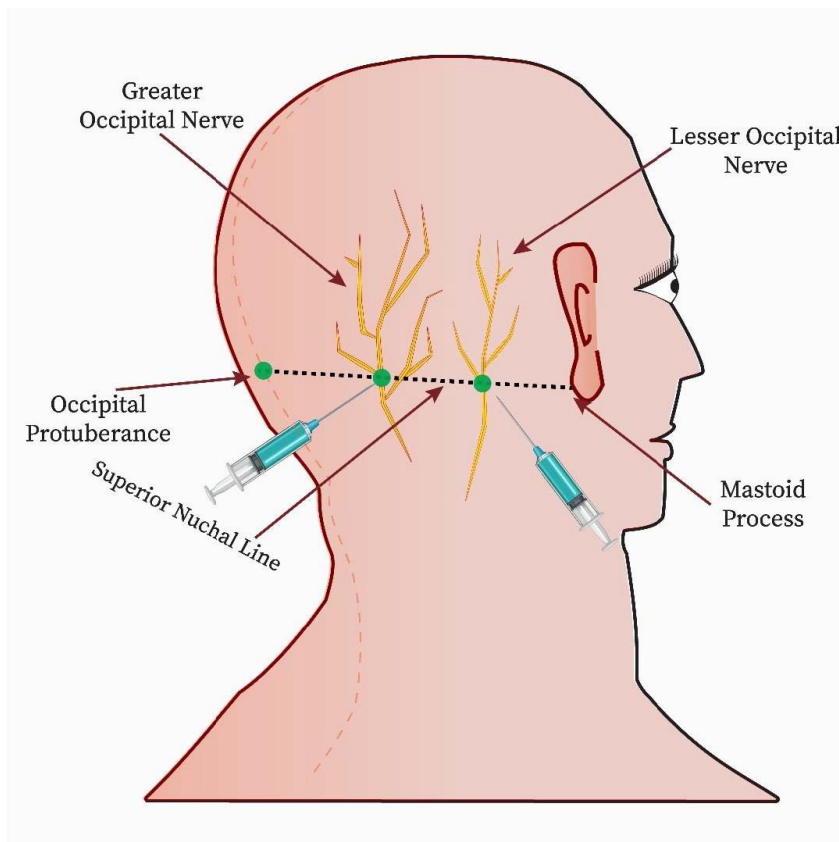


Figura 6. Técnica dos maiores e menores bloqueios do nervo occipital.

protuberância occipital externa ao longo da linha nugal superior) e injetar medial à artéria após aspiração cuidadosa. Isso deve evitar uma possível injeção intra-arterial. A agulha é inserida em um ângulo de 90 graus em direção ao occipital até que o contato ósseo seja obtido, depois retirada para fazer uma injeção subcutânea aqui com 5 mL de AL para bloquear o nervo occipital maior.

#### Nervo occipital menor

A posição para este bloqueio é semelhante ao nervo occipital maior. O bloqueio é feito por via subcutânea injetando 5 mL de LA 2,5 cm lateral ao nervo occipital maior ao longo da linha nugal superior (Figura 6).

#### Nervo auricular maior

Os ramos pós-auriculares do nervo auricular grande podem ser bloqueados com uma injeção de 3 a 5 mL de AL por via subcutânea entre a pele e o osso, 1,5 cm posterior à orelha ao nível do tragus. A agulha é inserida a 90 graus até que o contato ósseo seja feito, sobre o qual é retirada e a injeção subcutânea é realizada.

## COMPLICAÇÕES

- Anafilaxia em resposta ao LA.
- Toxicidade do LA. A epinefrina como aditivo pode diminuir a absorção sistêmica de AL e, portanto, limitar os aumentos agudos em seu nível plasmático. O anestesista deve aderir à dose máxima recomendada de AL e estar vigilante nos primeiros 15 minutos após o bloqueio para detectar sinais de toxicidade.
- Alterações hemodinâmicas e arritmias devido à absorção sistêmica da epinefrina. Recomenda-se precaução em doentes com doença cardíaca coronária e aspiração negativa para evitar a injeção intravascular inadvertida.
- Lesão vascular e formação de hematoma devido à proximidade dos nervos aos vasos sanguíneos. (Observe que o nervo auriculotemporal e o nervo occipital maior são adjacentes às artérias temporais superficiais e occipitais, respectivamente.)
- Dor. A injeção intraneural pode causar dor severa imediata. Este risco é especialmente significativo no caso do bloqueio do nervo supraorbital devido à sua posição anatômica. Uma grande vantagem do bloqueio do couro cabeludo é que a maioria dos nervos que inervam o couro cabeludo são ramos sensoriais terminais superficiais, e o risco de danos nos nervos é menor do que para os nervos motores mais profundos.<sup>10</sup>
- Paralisia do nervo facial. Esta é uma complicação relativamente rara e pode ocorrer durante as injeções auriculotemporal ou zigomático-temporal devido à sua proximidade com o nervo facial. Isso geralmente é transitório, devido ao bloqueio do nervo facial pelo LA, em vez de uma lesão permanente do nervo. As causas variam de injeções profundas, compressão de um hematoma, edema ou a pressão de uma injeção de AL e isquemia neural induzida por vasoconstrição devido à epinefrina. A paralisia facial ocorre a uma taxa de 8,6% após um bloqueio auriculotemporal.<sup>11</sup>
- Injeção intracerebral ou subaracnóidea. Isso foi relatado em pacientes com defeitos ósseos ou craniectomias anteriores.<sup>12</sup>
- Bradicardia e hipotensão. Um reflexo trigeminocardiaco durante o bloqueio do couro cabeludo pode se apresentar como bradicardia grave e hipotensão. Pode ser provocado por estimulação mecânica, elétrica ou química de qualquer ramo sensorial do nervo craniano.  
V. Isso também foi descrito com ramos periféricos envolvidos no bloqueio do couro cabeludo. Recomenda-se cautela ao anestésiar o nervo trigêmeo, pois a infiltração rápida do AE pode comprimir ou esticar o nervo, desencadeando esse reflexo.<sup>13</sup>
- Ptose unilateral. Isso pode ocorrer devido à infiltração excessiva de AE, levando a lesões ou edema nos músculos responsáveis pela retração das pálpebras.
- Infecção. Isso é possível, embora raro.

## DISCUSSÃO

### Bloqueio do couro cabeludo em pacientes pediátricos

A técnica é semelhante à usada para adultos, mas doses e volumes mais baixos são recomendados. A escolha usual de AL inclui 0,25% de bupivacaína ou levobupivacaína (2 mg/kg) com 2,5 µg/mL de epinefrina. É tomado cuidado para não exceder a dose máxima de AL de acordo com o peso da criança.

### Infiltração do couro cabeludo versus bloqueio do couro cabeludo

Um bloco de couro cabeludo é direcionado aos nervos que fornecem o couro cabeludo e, portanto, um menor volume de droga é necessário em comparação com a infiltração do couro cabeludo. Um bloco de couro cabeludo também tem uma duração de ação mais longa.

### Abordagem Alternativa

Em 2016, uma abordagem alternativa descrevendo o uso de um bloqueio maxilar juntamente com bloqueios do nervo occipital maiores e menores encontrou melhor analgesia em comparação com um bloqueio regional do couro cabeludo em pacientes com craniotomia. Esta abordagem se baseia na disseminação



retrógrada do anestésico ao longo do nervo maxilar, levando finalmente a um bloqueio completo de todos os ramos do nervo trigêmeo ipsilateral.<sup>15</sup>

## RESUMO

- O bloqueio do couro cabeludo é uma técnica segura e fácil, com muitas vantagens para o alívio da dor intra e pós-operatória em várias cirurgias.
- Os nervos que fornecem o couro cabeludo são direcionados de forma sistemática em cada lado.
- As complicações incluem danos diretos nos nervos e injeção nos vasos sanguíneos que acompanham de perto os nervos.

## REFERÊNCIAS

1. Matute E. Bilateral greater occipital nerve block for post-dural puncture headache. *Anaesthesia*. 2008;63(5):557-558.
2. Countryman NB, Hanke CW. Practical review of peripheral nerve blocks in dermatologic surgery of the face. *Curr Dermatol Rep*. 2012;1(2):49-54.
3. Kemp WJ 3rd, Tubbs RS, Cohen-Gadol AA. The innervation of the scalp: a comprehensive review including anatomy, pathology, and neurosurgical correlates. *Surg Neurol Int*. 2011;2:178.
4. Rea P. *Essential Clinically Applied Anatomy of the Peripheral Nervous System in the Head and Neck*. 1ª ed. Cambridge, MA: Academic Press; 2016.
5. Komarnitki I, Andrzejczak-Sobocin´ska A, Tomczyk J, et al. Clinical anatomy of the auriculotemporal nerve in the area of the infratemporal fossa. *Folia Morphol*. 2012;71(3):187-193.
6. Netter, F. *Atlas of Human Anatomy*. 7ª ed. Philadelphia, PA: Saunders; 2019.
7. Pinosky ML, Fishman RL, Reeves ST, et al. The effect of bupivacaine skull block on the hemodynamic response to craniotomy. *Anest Analg*. 1996;83(6):1256-1261.
8. Vallapu S, Panda NB, Samagh N, et al. Efficacy of dexmedetomidine as an adjuvant to local anesthetic agent in scalp block and scalp infiltration to control postcraniotomy pain: a double-blind randomized trial. *J Neurosci Rural Pract*. 2018;9(1):73-79.
9. Costello TG, Cormack JR. Anaesthesia for awake craniotomy: a modern approach. *J Clin Neurosci*. 2004;11(1):16-19.
10. Osborn I, Sebeo J. "Scalp block" during craniotomy: a classic technique revisited. *J Neurosurg Anesthesiol*. 2010;22(3):187-194.
11. Liguori GA. Complicações da anestesia regional: lesão nervosa e bloqueio neural periférico. *J Neurosurg Anesthesiol*. 2004;16(1):84-86.
12. Okuda Y, Matsumoto T, Shinohara M, et al. Sudden unconsciousness during a lesser occipital nerve block in a patient with the occipital bone defect. *Eur J Anaesthesiol*. 2001;18(12):829-832.
13. Schaller B, Cornelius JF, Prabhakar H, et al. The trigemino-cardiac reflex: an update of the current knowledge. *J Neurosurg Anesthesiol*. 2009;21(3):187-195.
14. Suresh S, Voronov P. Head and neck blocks in children: an anatomical and procedural review. *Pediatr Anaesth*. 2006;16(9):910-918.
15. Jayaram K, Srilata M, Kulkarni D, et al. Regional anesthesia to scalp for craniotomy: innovation with innervation. *J Neurosurg Anesthesiol*. 2016;28(1):32-37.



Este trabalho está licenciado sob a Licença Internacional Creative Commons Atribuição 4.0. Para visualizar esta licença, visite <https://creativecommons.org/licenses/by-nc-nd/4.0/>

### Isenção de responsabilidade da WFSA

O material e o conteúdo fornecidos foram estabelecidos de boa fé apenas para fins informativos e educacionais e não se destinam a substituir o envolvimento ativo e o julgamento do pessoal médico e técnico profissional apropriado. Nem nós, nem os autores, nem outras partes envolvidas em sua produção fazemos quaisquer representações ou damos quaisquer garantias com relação à sua precisão, aplicabilidade ou integridade, nem qualquer responsabilidade é aceita por quaisquer efeitos adversos decorrentes de sua leitura ou visualização deste material e conteúdo. Toda e qualquer responsabilidade direta ou indiretamente decorrente do uso deste material e conteúdo é renunciada sem reservas.