

Bloqueio do Grupo do Nervo Pericapsular: Uma Discussão Baseada em Evidências

Patrick Wiseman^{1†}, Michael O’Riordan²

¹ Registrador Especialista em Anestesiologia, National Orthopaedic Hospital Cappagh, Dublin, Irlanda

² Oficial Senior de Anestesiologia, Mayo University Hospital, Co. Mayo, Irlanda

Consultor Supervisor: Enda Shanahan, Consultor Anestesiologista, National Orthopaedic Hospital Cappagh, Dublin, Irlanda

Editado por: Simeon West, Consultor Anestesista, University College Hospital London; Su Cheen Ng, Consultor Anestesista, Beacon Hospital, Irlanda

† E-mail do autor correspondente: patrickwiseman@hotmail.com

Publicado em 16 de agosto de 2022

DOI: 10.28923/atotw.478



PONTOS-CHAVE

- O bloqueio do nervo PERICAPSULAR (PENG) é uma nova técnica de anestesia regional que tem sido sugerida como uma alternativa aos bloqueios existentes para reduzir a dor após fraturas de quadril e cirurgia de quadril.
- Envolve o bloqueio, com 1 injeção guiada por ultrassom, dos ramos articulares do nervo femoral, do nervo obturador e, quando presente, do nervo obturador acessório ao quadril.
- Séries de casos sugeriram que o bloqueio de PENG tem o potencial de fornecer benefícios analgésicos comparáveis ou maiores do que as técnicas existentes, como bloqueios do nervo femoral ou da fáscia ilíaca.
- O bloqueio de PENG é um bloqueio motor poupador, visando apenas a inervação sensorial do quadril, potencialmente permitindo mobilização e recuperação mais precoces no pós-operatório.

INTRODUÇÃO

A fratura de quadril é a lesão grave mais comum na população idosa e também é a causa mais comum de cirurgia de emergência em pessoas idosas. As taxas anuais padronizadas por idade de fratura de quadril variam de 260 a 349/100 000 em mulheres e 122 a 140/100 000 em homens nos Estados Unidos e no Reino Unido, respectivamente.¹ Redução cirúrgica e fixação é o tratamento definitivo na maioria dos casos.² Enquanto isso, a artroplastia total do quadril é o padrão internacional de cuidados para a doença degenerativa da articulação do quadril. A taxa média de substituição total do quadril entre os 38 países da Organização para a Cooperação e Desenvolvimento Econômico é de 182 procedimentos por 100.000 membros da população.³

Existem várias técnicas regionais de analgesia para aliviar a dor após a fratura do quadril e a cirurgia de artroplastia do quadril, embora muitas possam ter efeitos colaterais indesejáveis. Técnicas regionais, incluindo bloqueio do nervo femoral (FN), bloqueio do compartimento da fáscia ilíaca (FICB) e bloqueio femoral 3-em-1, são usadas regularmente devido à sua capacidade de reduzir a dor pós-operatória, bem como reduzir o consumo de opioides e efeitos adversos relacionados dos opioides.² No entanto, estudos anatômicos recentes mostraram que os ramos articulares do nervo femoral e obturador, aqueles que inervam a cápsula anterior do quadril, podem não ser bloqueados de forma ideal por essas técnicas.⁴ Esses bloqueios também geralmente causam um grau de bloqueio motor que pode atrasar a mobilização pós-operatória.

O bloqueio do grupo do nervo pericapsular (PENG) é uma nova técnica de anestesia regional, descrita pela primeira vez em 2018, que pode ser usada como alternativa ao bloqueio FN ou FICB para reduzir a dor no pós-operatório de cirurgias de quadril. Destina-se, com 1 injeção, a

Um teste online está disponível para educação médica continuada autodirigida (CME). Estima-se que demore 1 hora para ser concluído. Registre o tempo gasto e relate isso ao seu organismo de credenciamento se desejar reivindicar os pontos CME. Um certificado será concedido após a aprovação no teste. Consulte a política de acreditação [aqui](#).

FAÇA O TESTE
ONLINE

Assine os tutoriais da ATOTW visitando <https://resources.wfsahq.org/anaesthesia-tutorial-of-the-week/>

nervos que suprem a cápsula anterior do quadril, ou seja, o nervo obturador, o nervo obturador acessório (quando presente) e os ramos articulares da FN.

Embora ainda em sua infância, vários relatos de casos mostraram o potencial do bloqueio de PENG para reduzir com sucesso a dor pós-operatória após a cirurgia do quadril, bem como reduzir o consumo de opioides e minimizar os efeitos colaterais induzidos por opioides, essenciais nesta coorte de pacientes idosos. Verificou-se também ser um bloqueio motor poupador, com o potencial de permitir uma mobilização pós-operatória mais precoce para os pacientes.²

Este tutorial examinará a literatura disponível sobre a aplicação clínica do bloqueio de PENG. Vamos discutir a base anatômica para o sucesso do bloqueio e descrever a técnica em si, antes de olhar para a frente para examinar o que o futuro pode ter para o bloqueio de PENG.

O QUE É O BLOQUEIO PENG?

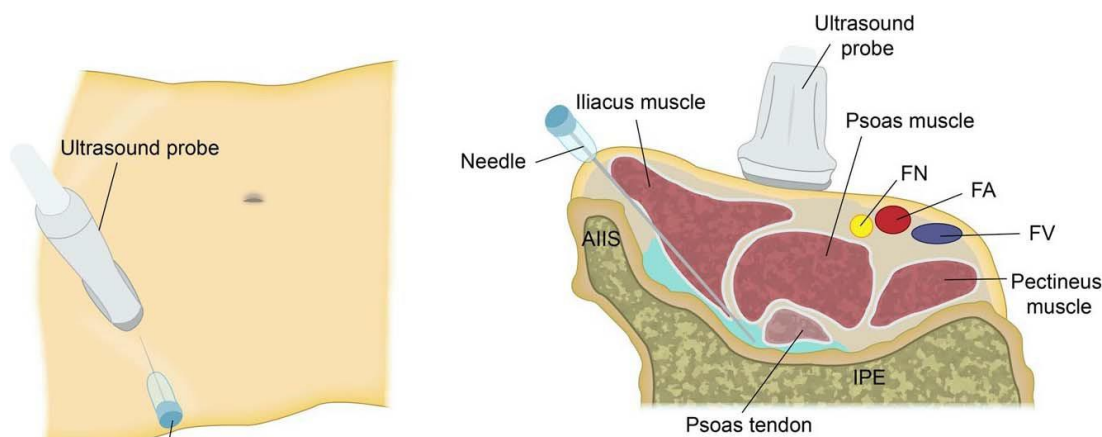
O bloqueio de PENG é uma técnica regional de analgesia, descrita pela primeira vez em 2018 por Giro'n-Arango et al² como uma nova abordagem para reduzir a dor pós-operatória e o consumo de opioides em pacientes após cirurgia de fratura de quadril. É um bloqueio plano envolvendo 1 injeção, realizada sob orientação ultrassonográfica, de um alto volume de anestésico local no plano musculofascial entre o tendão do psoas anteriormente e o ramo púbico posteriormente² (ver Figura 1).

Este primeiro estudo de Giro'n-Arango et al² descreveu a técnica e sua aplicação bem-sucedida em 5 pacientes com fratura de quadril. O bloqueio de PENG mostrou uma redução clinicamente relevante nos escores de dor, comparável às técnicas regionais alternativas. Verificou-se também que a técnica tem um potencial efeito motor poupador quando comparada com o bloqueio FN e o TCLE, não havendo relato de fraqueza do quadríceps em nenhum dos 5 pacientes no pós-operatório.²

BASE ANATÔMICA PARA O SUCESSO DO BLOQUEIO PENG

Um dos principais desafios da analgesia regional eficaz para a dor no quadril é a inervação complexa da articulação do quadril por múltiplos nervos. Recentes estudos anatômicos da articulação do quadril esclareceram essa anatomia. Demonstrou-se que a cápsula anterior do quadril é suprida por ramos articulares dos nervos femoral, obturador e obturador acessório, quando presentes.⁴ A cápsula posterior é inervada mais comumente pelo nervo para o quadrado femoral, enquanto pequenos ramos articulares do nervo ciático e nervos glúteos superiores também podem ser vistos.⁵ A cápsula anterior, que contém a maior parte da inervação sensorial da articulação e foi identificada como a principal fonte da maioria das dores no quadril no pós-operatório, é o alvo do bloqueio de PENG.^{3,4}

Short et al⁴ demonstraram ainda que os ramos articulares sensoriais 'altos' da FN, originados cranialmente ao ligamento inguinal, desempenham um papel maior na inervação da cápsula anterior do quadril do que se pensava anteriormente. Esses ramos articulares entram no músculo íliaco no nível L4-L5, viajam profundamente para o músculo psoas entre a coluna íliaca inferior anterior e a eminência iliopectiniana, antes de inervar a cápsula do quadril.⁴ O nervo obturador acessório está presente em 10% a 30% dos casos. Ele percorre profundamente o músculo psoas a partir do nível L5 antes de inervar o aspecto medial da cápsula articular do quadril.⁴



Performing PENG Block

Figura 1. Representação diagramática do desempenho do bloqueio do grupo nervoso pericapsular. AIIIS, espinha íliaca inferior anterior; IPE, eminência iliopectiniana; FN, nervo femoral; FA, artéria femoral; FV, veia femoral.

A disseminação do anestésico local após técnicas de analgesia regional infrainguinal direcionadas à cápsula do quadril, como o TCLE infrainguinal e o bloqueio 3-em-1 femoral, tem sido estudada em estudos separados utilizando ressonância magnética. Foi demonstrado que a disseminação cefálica do anestésico local após esses bloqueios é improvável que se estenda acima de L5.⁶ Portanto, nem o TCLE infrainguinal nem o bloqueio 3-em-1 femoral são susceptíveis de bloquear consistentemente os ramos articulares da FN ou o nervo obturador acessório. Outros estudos também mostraram que essas técnicas regionais também frequentemente falham em bloquear adequadamente o nervo obturador.⁷ Esses achados anatômicos explicam por que é difícil alcançar a analgesia ideal para a articulação do quadril usando técnicas regionais infrainguinais, como o bloqueio FN, FICB ou bloqueio 3-em-1 femoral. Mais recentemente, uma abordagem suprainguinal para o CEC foi proposta e demonstrou fornecer uma disseminação mais consistente de anestésico local em direção craniana sob a fáscia iliaca. Este TCI suprainguinal proporcionou uma disseminação mais confiável para a localização anatômica dos três nervos-alvo na ressonância magnética do que uma abordagem infrainguinal.⁸

O bloqueio de PENG também é uma abordagem suprainguinal para direcionar a dor decorrente da cápsula do quadril. Os ramos articulares elevados da NF e o nervo obturador acessório têm sido consistentemente encontrados entre a coluna ilíaca inferior anterior e a eminência iliopúbica, enquanto o nervo obturador corre próximo, em estreita proximidade com o acetábulo inferomedial.⁷ Usando esses detalhes anatômicos, o bloqueio de PENG pode ser aplicado para bloquear todos os 3 nervos que inervam a cápsula anterior do quadril com 1 injeção de anestésico local.

MECANISMO DE AÇÃO

O bloqueio de PENG é um bloqueio do plano interfascial, visando o plano entre o tendão do psoas anteriormente e o ramo púbico posteriormente. Planos fasciais profundos são espaços potenciais e podem atuar como “correias de transmissão” para a disseminação de anestésicos locais dentro do corpo. A eficácia dos bloqueios do plano interfascial depende do agente anestésico local que se distribui passivamente com o plano para atingir os nervos alvo. Até o momento, houve um estudo investigando a disseminação do anestésico local após o bloqueio de PENG.⁹ Tran et al⁹ realizaram o bloqueio de PENG em um espécime cadavérico, injetando azul de metileno e observando o padrão de coloração dentro da articulação do quadril. O corante se espalhou no espaço bursal entre o iliopsoas e a articulação anterior do quadril e manchou toda a cápsula anterior da articulação do quadril. Embora mais pesquisas sejam necessárias para verificar esses resultados e determinar o volume ideal de anestésico local para o bloqueio, este estudo fornece suporte para que o bloqueio capture com sucesso os ramos articulares dos nervos femoral, obturador e obturador acessório, conforme descrito originalmente.⁹

Uma limitação do bloqueio de PENG é que o nervo cutâneo femoral lateral (LFCN) não é rotineiramente bloqueado pela técnica. Devido à incisão cutânea e dissecação subcutânea, a dor pós-operatória após a cirurgia de quadril com abordagem lateral posterior e direta geralmente inclui dor dermatomal para a coxa lateral fornecida pela LFCN. Uma combinação de bloqueio de PENG com bloqueio de LFCN (ou infiltração no local da incisão com anestésico local) pode fornecer melhor analgesia do que o bloqueio de PENG sozinho por esse motivo.¹⁰

DESEMPENHO TÉCNICO DO BLOQUEIO PENG

O bloqueio de PENG é realizado com o paciente na posição supina e o operador em pé no lado ipsilateral do membro afetado. A máquina de ultrassom deve ser posicionada com a tela em uma linha direta de visão. Uma sonda de ultrassom de baixa frequência (curvilínea) (2-5 MHz) é inicialmente colocada em um plano transversal sobre a coluna ilíaca inferior anterior, antes de ser alinhada com o ramo púbico girando a sonda 45° no sentido anti-horário (ver Figura 1). Deve ser possível observar a eminência iliopúbica, o tendão do músculo iliopsoas, a artéria femoral e o músculo pectíneo nessa visão. O FN deve ser identificado durante a varredura antes da inserção da agulha. Uma agulha ultrassonográfica de 80 mm deve ser inserida de lateral para medial em uma abordagem no plano, com o objetivo de colocar a ponta no plano musculo fascial entre o tendão psoas anteriormente e o ramo púbico posteriormente (ver Figuras 2 e 3). A aspiração negativa deve ser observada antes da injeção de anestésico local no plano e observação da propagação do fluido no plano desejado.²

Não há estudos publicados até o momento que examinem o efeito da variação do anestésico local específico usado ou do volume usado. Em sua série de casos original, Giro'n-Arango et al² realizaram a maioria de seus bloqueios de PENG com 20 mL de bupivacaína 0,25% e epinefrina 1:400 000. Em geral, um alto volume de anestésico local tem sido usado na maioria dos relatos de casos publicados e séries de casos descrevendo bloqueios de PENG, com 20 a 30 mL de bupivacaína 0,25% a 0,5% ou levobupivacaína comumente usada, com ou sem epinefrina. A dexametasona tem sido usada como aditivo por alguns autores para prolongar a duração do bloqueio.¹¹

BLOQUEIO PENG NA LITERATURA

Desde a primeira publicação em *Anestesia Regional e Dor Aguda* no final de 2018 do artigo de Giro'n-Arango et al² o bloqueio PENG tem gerado um amplo nível de interesse. Devido à relativa infância do bloqueio de PENG, a literatura disponível sobre a técnica é amplamente limitada a relatos de casos e estudos de coorte, com uma escassez de ensaios clínicos randomizados concluídos sobre a eficácia do procedimento até o momento. Uma ampla gama de estudos de caso publicados indica o potencial do bloqueio de PENG para melhorar significativamente a analgesia da articulação do quadril, no entanto, e vários ensaios clínicos maiores que investigam a técnica estão atualmente em andamento.

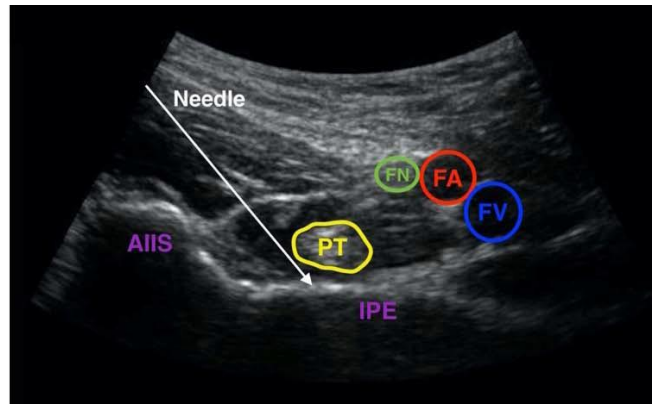
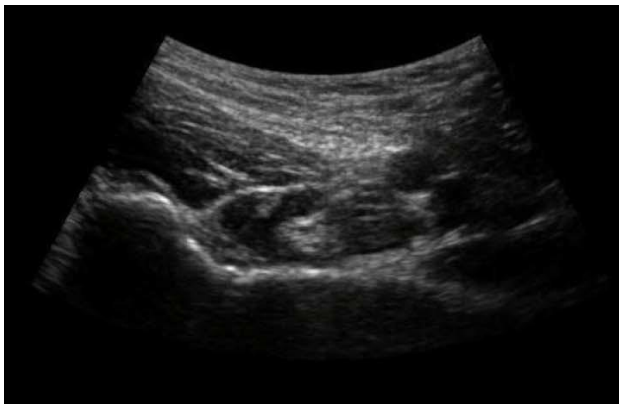

Figura 2. (Esquerda) Anatomia ultrassonográfica do bloqueio do grupo nervoso pericapsular.

Figura 3. (Direita) Mesma imagem da Figura 2, rotulada e com curso de agulha pretendido. AIIS, espinha íliaca inferior anterior; IPE, eminência iliopectiniana; FN, nervo femoral; FA, artéria femoral; FV, veia femoral.

RESULTADOS ANALGÉSICOS BEM-SUCEDIDOS

O bloqueio de PENG tem muitas vantagens potenciais sobre as técnicas tradicionais de analgesia regional usadas para dor originada na cápsula do quadril. Principalmente, o bloqueio tem o potencial de alcançar uma cobertura mais ampla dos nervos sensoriais que inervam o quadril, melhorando a analgesia e reduzindo a dor pós-operatória. Isto pode conduzir ao consumo pós-operatório reduzido do opiáceo, tendo por resultado menos efeitos secundários opiáceo-relacionados e menos dependência a longo prazo do opiáceo.¹¹

Como esperado, a maior parte da literatura disponível sobre o bloqueio de PENG envolve seu uso em pacientes com fratura de quadril ou submetidos à cirurgia de quadril. Uma revisão de 2020 da literatura disponível sobre bloqueios de PENG realizados para fraturas de quadril e cirurgias de quadril destacou 20 relatos de casos e séries de casos, abrangendo um total combinado de 74 pacientes. Em todos os 20 estudos, o bloqueio de PENG demonstrou fornecer analgesia ou anestesia suficientes.¹¹ No primeiro estudo de Giro'n-Arango et al, o bloqueio de PENG em pacientes com fraturas de quadril reduziu os escores de dor em uma mediana de 7 pontos em uma escala de classificação numérica de 10 pontos.² Um recente estudo de controle randomizado de centro único comparando o bloqueio de PENG com nenhum bloqueio em pacientes submetidos à artroplastia total do quadril também mostrou que os escores de dor dos pacientes que receberam o bloqueio de PENG foram significativamente reduzidos quando comparados aos pacientes no grupo sem bloqueio. Os pacientes com bloqueio de PENG também mostraram uma redução significativa no consumo de opioides, melhor amplitude de movimento do quadril e menor tempo de deambulação após a cirurgia.¹²

DEMAIS BENEFÍCIOS

O bloqueio de PENG tem como alvo apenas a inervação sensorial do quadril, e estudos de caso relataram um potencial efeito poupador motor quando comparado ao bloqueio de FN e bloqueio de FI.² Em uma comparação randomizada maior entre o bloqueio de PENG e o bloqueio da fáscia iliaca suprainguinal para pacientes submetidos a artroplastia total primária do quadril, o bloqueio de PENG resultou em menor incidência de bloqueio motor do quadríceps e maior preservação da adução do quadril do que o bloqueio da fáscia iliaca suprainguinal, sem diferença significativa entre os grupos nos escores de dor pós-operatória, consumo de opioides ou tempo de internação hospitalar.¹³ A ausência de bloqueio motor após o bloqueio de PENG pode permitir a mobilização precoce do paciente no pós-operatório e a participação precoce na reabilitação, contribuindo para uma recuperação precoce.¹¹ Bloqueios de membros inferiores poupadores de motor também podem levar a uma redução no risco de quedas pós-operatórias quando comparados com alternativas não poupadoras de motor, embora deva ser notado que a fraqueza do quadríceps ainda pode ocorrer se o bloqueio inadvertido de FN ou FICB ocorrer após o bloqueio de PENG (consulte a seção 'Efeitos Adversos e Riscos'). Uma investigação mais aprofundada é necessária para determinar o volume anestésico local ideal para fornecer de forma confiável o bloqueio de PENG poupador de motor, enquanto a pesquisa comparando o bloqueio de PENG com outras estratégias poupadoras de motor, como infiltração de anestésico local periarticular, também seria útil.¹³

As estruturas ultrassonográficas facilmente identificáveis envolvidas no bloqueio de PENG, incluindo a coluna íliaca inferior anterior, a eminência iliopúbica e o tendão do psoas, tornam o desempenho técnico do bloqueio comparável aos bloqueios nervosos existentes em termos de dificuldade. Isso é apoiado pela falta de eventos adversos graves após o bloqueio de PENG, como lesão permanente do nervo, dano vascular ou toxicidade sistêmica de anestésico local relatados na literatura até o momento, embora deva ser considerado que a literatura atual ainda é muito limitada para fazer suposições definitivas sobre a segurança da técnica.

EFEITOS ADVERSOS E RISCOS

Até o momento, 2 casos de fraqueza motora do quadríceps após o bloqueio de PENG foram relatados.¹⁴ Em cada caso, o bloqueio foi realizado no pós-operatório e foi relatado como tecnicamente desafiador. A fraqueza foi transitória em ambos os casos e tem

foi atribuída ao bloqueio inadvertido da FN ou da fáscia iliaca. Yu et al¹⁴ levantaram a hipótese de que a injeção de anestésico local mais superficialmente do que o pretendido, ou a colocação da agulha medial ao invés de posterior ao tendão dos psoas, pode resultar na disseminação superficial de uma proporção do anestésico local e causar bloqueio inadvertido de FN ou FI. Eles também alertaram que o desempenho pós-operatório do bloqueio pode permitir a disseminação do anestésico local para locais imprevisíveis devido aos planos teciduais normais serem interrompidos pela cirurgia.¹⁴

Ao realizar o bloqueio de PENG, há potencial para o caminho da agulha atravessar tanto o FN quanto o LFCN da coxa. É vital identificar o FN na fase de varredura do bloqueio, antes da inserção da agulha, para minimizar o risco de lesões. O LFCN tem um calibre menor e segue um curso mais variável à medida que passa para a coxa anterior abaixo do ligamento inguinal, tornando mais desafiador localizar no ultrassom.¹⁰ Quaisquer queixas de dor lateral na coxa após a inserção da agulha requerem uma reavaliação imediata da anatomia. A parte pélvica do ureter também deve ser considerada. Encontra-se na parede pélvica em estreita proximidade com o nervo obturador, onde tem o potencial de ser ferido por um avanço mais medial da agulha ou por uma técnica de agulhamento medial a lateral.¹⁵ Apesar dessas preocupações, até o momento não foram descritas lesões na FN, LFCN ou ureter após o bloqueio de PENG na literatura.

LIMITAÇÕES DA LITERATURA

O bloqueio de PENG permanece em sua infância, com a maioria dos dados na literatura decorrentes de relatos de casos ou séries de casos. Existem limitações inerentes a esses tipos de estudo, incluindo viés de publicação e perigo de superinterpretação. Também não há consenso sobre a injeção e o volume ideais, dificultando as comparações entre os estudos.

Vários ensaios maiores sobre a eficácia do bloqueio PENG estão em andamento, de acordo com o clinicaltrials.gov da Biblioteca Nacional de Medicina dos EUA, embora estes sejam trabalhos não publicados no momento da redação. A pesquisa em andamento de interesse inclui ensaios randomizados comparando o bloqueio de PENG com nenhum bloqueio para artroplastia primária do quadril, bloqueio de PENG versus infiltração da ferida para substituição do quadril e bloqueio de PENG versus bloqueio de FICB em pacientes com fratura de quadril. Estudos comparando a eficácia do bloqueio de PENG após diferentes tipos de cirurgia do quadril (hemiartroplastia vs parafuso dinâmico do quadril (DHS), por exemplo) e após procedimentos envolvendo diferentes abordagens cirúrgicas do quadril (anterior vs posterior) podem ser áreas de interesse no futuro. Estudos anatômicos também podem ser úteis para confirmar a extensão e a confiabilidade da disseminação do anestésico local para os nervos-alvo, assim como um grande estudo de coorte para investigar definitivamente a segurança da técnica.

RESUMO

O bloqueio de PENG é uma nova técnica de anestesia regional que pode ser vista como uma alternativa ao bloqueio FN ou FICB no tratamento da dor originada do quadril. Embora a literatura publicada até o momento seja amplamente limitada a relatos de casos e séries de casos, demonstrou-se que ela tem o potencial de proporcionar maior benefício analgésico do que as técnicas de analgesia regional existentes para pacientes com fraturas de quadril ou submetidos a cirurgia de quadril. Não houve grandes eventos adversos relatados decorrentes da técnica, além de ter o potencial de poupar a inervação motora do membro inferior. Estudos maiores são necessários para determinar sua verdadeira eficiência quando comparados com outras técnicas regionais, sua segurança e o volume ideal de injeção.

REFERÊNCIAS

1. Kanis JA, Oden A, McCloskey EV, Johansson H, Wahl DA, Cooper C. A systematic review of hip fracture incidence and probability of fracture worldwide. *Osteoporosis Int.* 2012;23(9):2239-2256.
2. Giro'n-Arango L, Peng PW, Chin KJ, Brull R, Perlas A. Pericapsular nerve group (PENG) block for hip fracture. *Reg Anesth Pain Med.* 2018;43(8):859-863.
3. McPherson K, Gon G, Scott M. *International Variations in a Selected Number of Surgical Procedures.* OECD Health Working Papers No. Nº 61. 2013.
4. Short AJ, Barnett JJ, Gofeld M, et al. Anatomic study of innervation of the anterior hip capsule: implication for image-guided intervention. *Reg Anesth Pain Med.* 2018;43(2):186-192.
5. Nagpal AS, Brennick C, Occhialini AP, et al. Innervation of the posterior hip capsule: a cadaveric study. *Pain Med.* 2021;22(5):1072-1079.
6. Marhofer P, Nas'el C, Sitzwohl C, Kapral S. Magnetic resonance imaging of the distribution of local anesthetic during the three-in-one block. *Anesth Analg.* 2000;90(1):119-124.
7. Swenson JD, Davis JJ, Stream JO, Crim JR, Burks RT, Greis PE. Local anesthetic injection deep to the fascia iliaca at the level of the inguinal ligament: the pattern of distribution and effects on the obturator nerve. *J Clin Anesth.* 2015;27(8):652-657.

8. Vermeulen K, Desmet M, Leunen I, et al. Supra-inguinal injection for fascia iliaca compartment block results in more consistent spread towards the lumbar plexus than an infra-inguinal injection: a volunteer study. *Reg Anesth Pain Med.* 2019;44(4):483-491.
9. Tran J, Agur A, Peng P. Is pericapsular nerve group (PENG) block a true pericapsular block?. *Reg Anesth Pain Med.* 2019;44(2):257.
10. Roy R, Agarwal G, Pradhan C, Kuanar, D. Total postoperative analgesia for hip surgeries, PENG block with LFCN block. *Reg Anesth Pain Med.* 2019;rapm-2019-100454.
11. Morrison C, Brown B, Lin DY, Jaarsma R, Kroon H. Analgesia and anesthesia using the pericapsular nerve group block in hip surgery and hip fracture: a scoping review. *Reg Anesth Pain Med.* 2021;46(2):169-175.
12. Pascarella G, Costa F, Del Buono R, et al. Impact of the pericapsular nerve group (PENG) block on postoperative analgesia and functional recovery following total hip arthroplasty: a randomised, observer-masked, controlled trial. *Anaesthesia.* 2021;76:1492-1498.
13. Aliste J, Layera S, Bravo D, et al. Randomized comparison between pericapsular nerve group (PENG) block and suprainguinal fascia iliaca block for total hip arthroplasty. *Reg Anesth Pain Med.* 2021;46(10):874-878.
14. Yu HC, Moser JJ, Chu AY, Montgomery SH, Brown N, Endersby RV. Inadvertent quadriceps weakness following the pericapsular nerve group (PENG) block. *Reg Anesth Pain Med.* 2019;44(5):611-613.
15. Mistry T, Sonawane KB, Kuppusamy E. PENG block: points to ponder. *Reg Anesth Pain Med.* 2019;44(3):423-424.



Este trabalho está licenciado sob a Licença Internacional Creative Commons Atribuição 4.0. Para visualizar esta licença, visite <https://creativecommons.org/licenses/by-nc-nd/4.0/>

Isenção de responsabilidade da WFSA

O material e o conteúdo fornecidos foram estabelecidos de boa fé apenas para fins informativos e educacionais e não se destinam a substituir o envolvimento ativo e o julgamento do pessoal médico e técnico profissional apropriado. Nem nós, nem os autores, nem outras partes envolvidas em sua produção fazemos quaisquer representações ou damos quaisquer garantias com relação à sua precisão, aplicabilidade ou integridade, nem qualquer responsabilidade é aceita por quaisquer efeitos adversos decorrentes de sua leitura ou visualização deste material e conteúdo. Toda e qualquer responsabilidade direta ou indiretamente decorrente do uso deste material e conteúdo é renunciada sem reservas.